

## 症例報告

### 高齢者の非外傷性環軸椎回旋位固定の1例

久岡 聡史, 梅林 大督\*, 橋本 直哉

京都府立医科大学大学院医学研究科 脳神経機能再生外科学

#### A Rare Case of Non-traumatic Atlantoaxial Rotatory Fixation in an Elderly Patient

Satoshi Hisaoka, Daisuke Umebayashi and Naoya Hashimoto

*Department of Neurosurgery,*

*Kyoto Prefectural University of Medicine Graduate School of Medical Science*

#### 抄 録

環軸椎回旋位固定 (Atlantoaxial rotatory fixation : AARF) は軽微な炎症や外傷に起因し、通常は小児に多く発症するが、高齢で明らかな誘因なく発症した非典型的なAARFの1例を経験したので報告する。症例は80歳女性で、当科に受診する一年以上前から左回旋時の頸部痛により日常生活が困難となっていた。斜頸と頸部の強い回旋制限を認めたが、特記すべき外傷歴や全身性の炎症性疾患の既往は認めなかった。CT画像にてAARFが認められたが、通常のcock-robin positionと逆方向であり、側屈方向と回旋位固定位は同側であった。Fielding分類type IIであり、慢性的経過に伴って環軸関節の破壊も認められたことから、全身麻酔下での徒手整復後に頸椎後方固定術を施行した。手術後に速やかに疼痛は改善し、回旋制限も改善傾向となった。

【結語】高齢者に発症した、非典型的な姿勢を示す非外傷性のAARFを経験した。成人での非外傷性のAARFの発症は非常に稀でありその病態は明らかにされていない。成人の非外傷性のAARFの原因となる特殊な背景疾患を除外した上で、最適な治療を検討する必要がある。

キーワード：環軸椎回旋位固定，頸椎後方固定術，成人，高齢者。

#### Abstract

AARF is caused by axis rotational subluxation. Adult cases are very rare, and few reports are available. We experienced a case of 80-year-old female which developed AARF without any causes such as trauma or inflammation. She complained of painful torticollis and exhibited a characteristic posture so-called the cock-robin position. We performed a posterior cervical fixation because conservative therapies did not work over a year. After the operation was performed, her limited neck rotation was improved and pain decreased rapidly.

令和5年2月17日受付 令和5年3月14日受理

\*連絡先 梅林大督 〒602-8566 京都市上京区河原町通広小路上路梶井町465番地

umebayad@koto.kpu-m.ac.jp

doi:10.32206/jkpum.132.05.319

Due to low incidence in adults, the diagnosis of AARF in adults would be delayed. Especially, cases with trauma often goes undiagnosed. For the appropriate diagnosis and treatment selection, a careful study with the radiological findings and the search for associated disease are required.

**Key Words:** Atlantoaxial Rotatory Fixation, Posterior cervical fixation, Adults, Elderly.

## 緒 言

環軸椎回旋位固定 (Atlantoaxial rotatory fixation: AARF) は環軸関節が左右どちらか一方に回旋した状態で固定された有痛性斜頸を呈する疾患である<sup>1)2)</sup>。通常は軽微な感染や外傷を契機に小児に発症することが多い<sup>3)4)</sup>。多くは牽引・装具などの保存的加療で治療可能であるが<sup>5)</sup>、慢性的な経過では手術加療を要することがある。成人での発症は稀であり、そのほとんどが交通事故やスポーツ外傷など比較的高エネルギーの外傷による報告である<sup>6)7)</sup>。外傷が原因ではない成人発症のAARFの報告は極めて少なく、それらは痙性斜頸などの特殊な病態に付随するものに限られる<sup>8)16)</sup>。今回、高齢でかつ明らかな誘因なく発症したAARFの1例を経験したので報告する。

## 症 例

80歳女性

主訴：頸部痛

来院1年ほど前から特に誘因なく頸部後屈や

左回旋時に左頸部痛を発症し、近医にてX線・MRI検査を施行されたが異常所見を指摘されることなく、投薬などの保存的加療で経過を観察されていた。その後、左頸部痛は日常生活を制限するほど強く増悪し、内服による疼痛コントロールが不良となったため当院へ紹介された。明らかな外傷歴はなく、耳鼻科領域の炎症疾患およびリウマチ性疾患、頸部ジストニアなどの既往もなかった。

他覚所見として、斜頸と頸部の強い回旋制限を認めていた。外観上、頭部は左回旋にて左側屈位であり、胸鎖乳突筋のシルエットは左で目立っていた(図1)。通常のcock robin positionであれば左側屈の場合は右回旋位であり本症例は回旋と屈曲が同側という非典型的な姿位であった。左回旋は不能で、右は20度程度の回旋、頸椎の前屈は可能であるが後屈は制限されていた。感覚トリックによる斜頸の軽快は認めなかった。

頸椎X線検査にて上位頸椎は左に傾斜、中位頸椎は右に傾斜し頸椎症性変化を認めたがbamboo signは認めなかった(図2)、頭頸部3D-CT



図1 術前患者外観

左側屈，左回旋姿位を認め，胸鎖乳突筋のシルエットは非対称であった。

(three dimensional computed tomography) では、軸椎に対して環椎が左へ19度回旋し左に傾斜し (図3a,3d)、環椎歯突起間距離 (atlanto-dental interval : ADI) が4mm開大しており

(図3b)、Fielding分類 type IIに分類された。また、歯突起は左に偏倚しており、左環軸関節破壊を伴っており、環軸間節間の不安定性も存在した (図3c)。

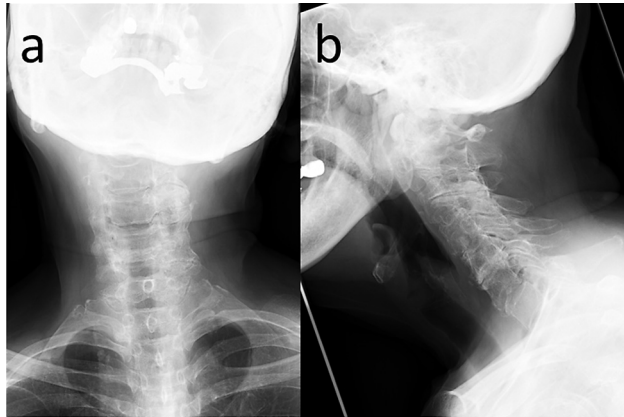


図2 頸椎レントゲン

- a. 正面像にて左側方傾斜を認めた。
- b. 側面像にて中下位頸椎に頸椎症性変化を認めた。

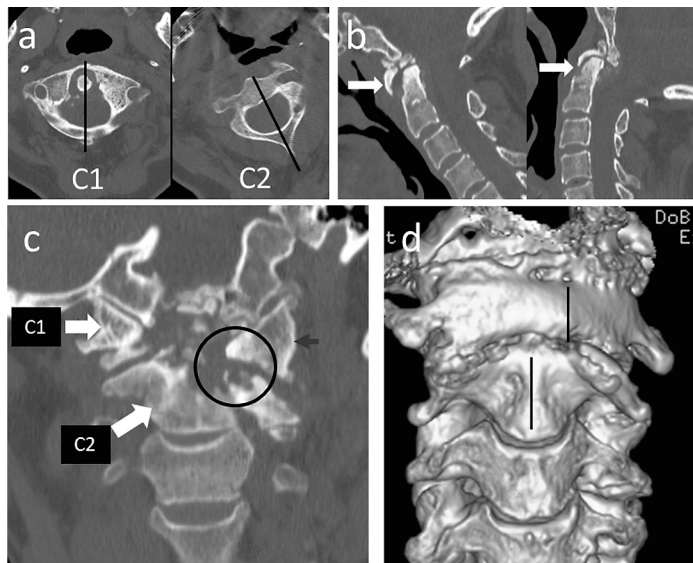


図3 頸椎3D-CT

- a. 軸位断にて軸椎に対して環椎が左へ19度回旋している。
- b. 矢状断では前屈と後屈時に環椎歯突起間距離 (atlas-dens interval : ADI) が4mm開大している。
- c. 冠状断では歯突起は左に偏倚しており、左の環軸関節破壊を認める (丸枠内)。
- d. 3D-reconstructed image. 環椎、軸椎の正中に線を示す。

1年以上の慢性的な経過であり、内服治療抵抗性の疼痛を伴っていること、かつ環軸間節間の不安定性および既に関節破壊を伴っていることから、牽引などの保存的な治療は困難と考えられた。全身麻酔下に徒手整復後に環軸椎後方固定術を行う方針とした。

手術は全身麻酔後に、transcranial MEP (motor evoked potential) /SEP (sensory evoked potential) モニタリング下に徒手整復を行った。その後、腹臥位としてナビゲーション下にC1にlateral mass screwを両側に挿入し、右C2にpedicle screw、左C2にtranslaminar screwを挿入した。棘突起を目印に回旋を十分に整復した姿勢で各screwにロッドを締結して固定し、腸骨から採取した自家骨を椎弓間に圧着するようにネスプロンケーブルにて固定した(図4)。術後、疼痛は軽減し、回旋制限も改善傾向となったが、中下位の頸椎症による変形のための左側屈は残存した。

## 考 察

AARFの成人での発症は非常に稀である。成人発症のAARFの報告例の多くは転落や交通外傷などの高エネルギー外傷を契機に発症しており、小児の発症様式と異なる<sup>17)</sup>。外傷に起因しない成人発症のAARFは極めて稀であり、頸部ジストニア<sup>10)12)14)18)</sup>、脳梗塞後の半側空間無視<sup>9)</sup>、マルファン症候群<sup>8)</sup>、ankylosing spondylitis<sup>18)20)</sup>などの特殊な病態に付随しているものに限られ

る。これらの特殊な病態を伴わず、明らかな原因が特定されないものは渉猟する限り、本例を含めた2例のみの報告となる<sup>16)</sup>。

成人のAARFの治療法には議論がある。小児例ではFielding分類type IのAARFでは牽引や徒手整復、ハローベストにて良好な治療成績が報告されている<sup>6)21)</sup>。一方で、Fielding分類type I以外のものでは横靭帯断裂が示唆され、成人例では特に保存的には治癒が望めず外科的治療が考慮される<sup>22)</sup>。特に、慢性期のAARFは保存療法では治療困難であり、発症から治療開始までの期間が長くなると保存療法の成功率が低いとされている<sup>21)23)</sup>。関節変形をきたしているものではさらに治療困難であり外科的加療としてC1-C2後方固定が必要とされる<sup>3)24)</sup>。一般的な小児のAARFにおいては、回旋位固定が持続することにより二次的に関節破壊が出現するとされる<sup>24)</sup>。しかし、結核性脊椎炎や膿瘍により関節破壊が先行した結果として発症する病態も報告されており<sup>11)15)</sup>、本症例のような高齢の成人発症という特殊な状況においては脊椎の変性・変形などの結果として関節の破壊が先行した可能性を否定はできない。

本例は発症から一年程度経過している慢性例であり、またFielding分類type IIで関節面の破壊も伴っていたことから後方固定術が必要と考えられた。発症から診断まで長期間を経ている成人例では手術的加療を考慮すべきである。

AARFは環軸関節が回旋変形した位置で固定

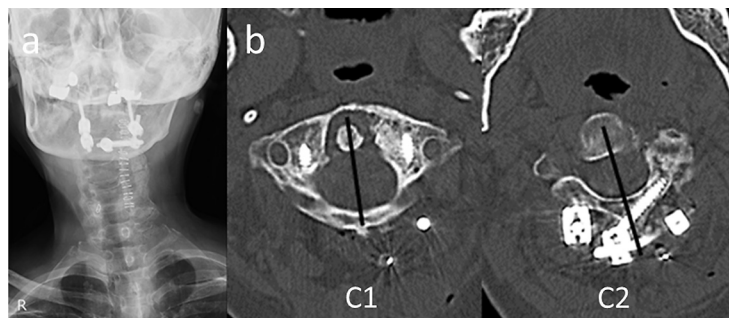


図4 術後画像

- 頸椎レントゲン正面像にて左側方傾斜が残存している。
- 頸椎CTにて軸椎に対する環椎の回旋が整復されている。

され、斜頸位を呈している状態と定義されている<sup>25)</sup>。典型的には頸椎が一方に偏屈しその反対側に回旋する cock robin position をとるとされているが、本症例においては側屈と同側に回旋しており通常の姿位とは異なる。一般的にAARFにおいては環軸椎の回旋固定の整復にて頸部の側屈も消失する。本症例では術前より胸腰椎の著明な側弯変形などは認めないにもかかわらず、中下位の頸椎症性変化による右側方への傾斜も認めていた。頸椎の側屈は回旋位固定と同側である非典型的な cock robin position であったことから、中下位の頸椎の変形の関与が示唆され、AARFの治療のみでは側屈は消失しないことは予想していた。今回は年齢も考慮して中下位頸椎までの後方矯正固定は行わない方針としたため、頸椎の側屈は残存している(図4a)。結果的に、本症例の姿位についてはAARFによる一元的なものではなく、もともとの中下位頸椎の側

弯が関与するものと考えられた。

このような明らかな外傷を伴わない高齢者のAARFはその頻度の低さからも見逃される可能性が高く、診断が遅れる<sup>26)</sup>。また変形に関与しているものでは通常のAARFに加えて手術加療の際にはどこまでの変形を治療するかの判断に迫られるため、頸椎にとどまらず胸腰椎の精査による全脊柱の配列の評価とともに、誘因となる特殊な疾患の除外と最適な治療法を慎重に検討する必要がある。

## 結 語

高齢者に発症した、非典型的な姿位を示す非外傷性のAARFを経験した。成人発症のAARFは稀であり、原因となる病態について十分に考察を行い最適な治療を検討する必要がある。

開示すべき潜在的利益相反状態はない。

## 文 献

- Fielding JW, Hawkins RJ. Atlanto-axial rotatory fixation. (Fixed rotatory subluxation of the atlanto-axial joint). J Bone Joint Surg Am 59, 37-44, 1977.
- Wang YF, Mu-Huo Teng, M, Sun YC, Yuan WH, Chang CY. Torticollis due to atlantoaxial rotatory fixation. J Clin Neurosci 15, 316-318, 2008.
- Ishii K, Toyama Y, Nakamura M, Chiba K, Matsumoto M. Management of chronic atlantoaxial rotatory fixation. Spine (Phila Pa 1976) 37, E278-285, 2012.
- Crook TB, Eynon CA. Traumatic atlantoaxial rotatory subluxation. Emerg Med J 22, 671-672, 2005.
- Subach BR, McLaughlin MR, Albright AL, Pollack IF. Current management of pediatric atlantoaxial rotatory subluxation. Spine (Phila Pa 1976) 23, 2174-2179, 1998.
- Min Han Z, et al. Adult traumatic atlantoaxial rotatory fixation: a case report. Case Rep Orthop 2014, 593621, 2014.
- Jeon SW, Jeong JH, Moon SM, Choi SK. Atlantoaxial rotatory fixation in adults patient. J Korean Neurosurg Soc 45, 246-248, 2009.
- Herzka A, Sponseller PD, Pyeritz RE. Atlantoaxial rotatory subluxation in patients with Marfan syndrome. A report of three cases. Spine (Phila Pa 1976) 25, 524-526, 2000.
- Mori K, Hukuda S, Katsuura A, Saruhashi Y, Asajima S. Spontaneous atlantoaxial rotatory fixation in old age after cerebral infarction: case report. Spine (Phila Pa 1976) 25, 2137-2140, 2000.
- Weigel R, Rittmann M, Krauss JK. Spontaneous craniocervical osseous fusion resulting from cervical dystonia. Case report. J Neurosurg 95, 115-118, 2001.
- Dhaon BK, Jaiswal A, Nigam V, Jain V. Atlantoaxial rotatory fixation secondary to tuberculosis of occiput: a case report. Spine (Phila Pa 1976) 28, E203-205, 2003.
- Tomomura Y, et al. Atlantoaxial rotatory subluxation associated with cervical dystonia. Spine (Phila Pa 1976) 32, E561-564, 2007.
- Miyao Y, Sasaki M, Umegaki M, Yonenobu K. Adult Case of Atlantoaxial Rotatory Fixation Treated with In Situ Fixation Using an Unusual Posterior Instrumentation Construct. NMC Case Rep J 4, 63-66, 2017.
- Akiyama Y, et al. Surgical treatment for atlantoaxial rotatory fixation in an adult with spastic torticollis: A case report. J Clin Neurosci 75, 225-228, 2020.
- Ferdinandov D, Yankov D, Bussarsky A. Grisel's syn-

- drome in adults: A case report. *Surg Neurol Int* 12, 15, 2021.
- 16) Isogai N, et al. A Rare Case of Nontraumatic Atlantoaxial Rotatory Fixation in an Adult Patient Treated by a Closed Reduction: A Case Report. *JBJS Case Connect* 11, 2021.
- 17) Peyriere H, et al. Surgical management of post-traumatic atlantoaxial rotatory fixation due to C2 facet fracture: 5 clinical cases. *Orthop Traumatol Surg Res* 103, 67-70, 2017.
- 18) Weigel RM, Capelle HH, Krauss JK. Cervical dystonia in Bechterev disease resulting in atlantoaxial rotatory subluxation and cranio-cervical osseous fusion. *Spine (Phila Pa 1976)* 32, E781-784, 2007.
- 19) Chien JT, Chen IH, Lin KH. Atlantoaxial rotatory dislocation with hypoglossal nerve palsy in a patient with ankylosing spondylitis. A case report. *J Bone Joint Surg Am* 87, 1587-1590, 2005.
- 20) Zou MX, et al. Spontaneous atlantoaxial rotatory dislocation in a patient with ankylosing spondylitis. *Spine J* 15, 789-790, 2015.
- 21) Weisskopf M, Naeve D, Ruf M, Harms J, Jeszenszky D. Therapeutic options and results following fixed atlantoaxial rotatory dislocations. *Eur Spine J* 14, 61-68, 2005.
- 22) Ng C, et al. Does alar ligament injury predict conservative treatment failure of atlantoaxial rotatory subluxation in adults: Case report and review of the literature. *Spinal Cord Ser Cases* 7, 103, 2021.
- 23) Phillips WA, Hensinger RN. The management of rotatory atlanto-axial subluxation in children. *J Bone Joint Surg Am* 71, 664-668, 1989.
- 24) Ishii K, et al. Remodeling of C2 facet deformity prevents recurrent subluxation in patients with chronic atlantoaxial rotatory fixation: a novel strategy for treatment of chronic atlantoaxial rotatory fixation. *Spine (Phila Pa 1976)* 36, E256-262, 2011.
- 25) 古矢丈雄, 山, 大河昭彦ら. 環軸椎回旋位固定の病態と治療. *千葉医誌* 85 61-69, 2009.
- 26) Gonzalez DCN, et al. C1-C2 Rotatory Subluxation in Adults “A Narrative Review”. *Diagnostics (Basel)* 12, 2022.