京府医大誌　**127**(3)，158～162，2018.

症例報告

腹腔鏡下に切除した大腸癌孤立性脾転移の一例

柏本　錦吾*，福田賢一郎，井上　真帆
葛原　啓太，原田　憲一，山岡　延樹

京都中部総合医療センター外科

A Case of Solitary Splenic Metastasis of Colorectal Cancer Treated with Laparoscopic Resection

Kingo Kashimoto, Ken-ichiro Fukuda, Maho Inoue,
Keita Katsurahara, Ken-ichi Harada and Nobuki Yamaoka

Department of General Surgery, Kyoto Chubu Medical Center

抄　　録

腹腔鏡下に切除した大腸癌孤立性脾転移を経験したので報告する．症例は87歳，男性，上行結腸癌に対し腹腔鏡下右半結腸切除を施行（Stage Ⅲ b），術後半年目のフォローアップCTで脾腫瘍を認めた．FDG-PETでSUV=7.4の集積を認めたため，悪性を疑い腹腔鏡下脾臓摘出術を施行した．病理組織診断で大腸癌脾転移と診断した．孤立性脾転移は非常にまれであり，治療としては脾臓摘出術が有効とされている．近年腹腔鏡下手術の普及により，原発巣の手術既往があっても，腹腔鏡下脾臓摘出術が行われるようになってきた．今回，原発巣のみならず，脾転移においても安全に腹腔鏡下で切除し得た症例を経験したので報告する．

キーワード：孤立性脾転移，大腸癌再発，腹腔鏡下脾臓摘出術．

Abstract

We encountered a patient with solitary splenic metastasis of colorectal cancer treated with laparoscopic resection. The patient was an 87-year-old male who underwent laparoscopic right hemicolectomy for ascending colon cancer (Stage IIIb), and a splenic tumor was detected on follow-up CT 6 months after surgery. Laparoscopic splenectomy was performed because accumulation (SUV=7.4) was observed on FDG-PET. The tumor was histopathologically diagnosed as splenic metastasis of colorectal cancer. Solitary splenic metastasis is very rare and splenectomy is considered effective treatment. With the recent spread of laparoscopic surgery, laparoscopic splenectomy is now performed even for patients with a past history of surgery for the primary lesion. We report a patient in whom not only the primary lesion but also splenic metastasis could be safely resected by laparoscopic surgery.

平成29年12月8日受付　平成30年2月5日受理
*連絡先　柏本錦吾　〒619-0214 京都府木津川市木津駅前一丁目27番地　山城総合医療センター
kashi@koto.kpu-m.ac.jp

Key Words: Solitary Splenic Metastasis, Recurrence of Colorectal Cancer, Laparoscopic Splenectomy.

序　　文

孤立性脾転移は非常にまれな疾患である．今回われわれは，原発巣のみならず，脾転移に対しても腹腔鏡下手術が有用であった上行結腸癌の1例を経験したので報告する．

症　　例

患者：87歳，男性

主訴：特になし

既往歴：特になし

現病歴：2014年11月，上行結腸癌に対し，腹腔鏡下右半結腸切除とD3リンパ節郭清を施行，病理学的所見は2型，tub1>tub2，pT4a，pN2，M0，StageⅢbであった．術後補助化学療法は高齢のため施行しなかった．2015年5月のフォローアップCTで脾腫瘍を認め，手術目的で入院となった．

入院時現症：身長：158.6 cm, 体重：43.6 kg, BMI：17.33

腹部は平坦，軟で，表在リンパ節も触知しなかった．

入院時血液検査所見CEA：4.5 ng/ml，CA19-9 22.8 U/mlと腫瘍マーカーの上昇を認めなかった．IL2-R 704 U/mlと軽度上昇を認めた．BUN 32.3 mg/dl，Cre 1.24 mg/dlと腎機能の軽度異常を認めたが，その他特記すべき事項をみとめなかった．

腹部造影CT（Fig1.）：脾臓下極に直径約20 mmの低吸収領域を認めた．

FDG-PET（Fig2.）：脾臓にSUVmax 7.4の異常集積を認めた．胃にも異常集積を認めたが，胃内視鏡で胃潰瘍の診断であった．

検査結果より大腸癌の孤立性脾転移，もしくは悪性リンパ腫の疑いと診断し，他に病変を認めなかったため，腹腔鏡下脾臓摘出術を施行した．

手術所見：患者を右半側臥位とした．前回手術創の臍部を3 cmの縦切開で開腹し，ラップディスクを装着し，12 mmのポートを留置した．剣状突起下，臍上，左側腹部に5 mmのポート，左肋弓下に12 mmのポートを留置し，5ポートで手術を施行した．腹腔内の癒着はほとんど認めなかった．腹腔鏡で観察しえる範囲で

Fig.1　腹部造影CT所見
脾臓下極に20 mmの低濃度領域を認めた（矢印）．
その他に転移を示唆する所見を認めなかった．

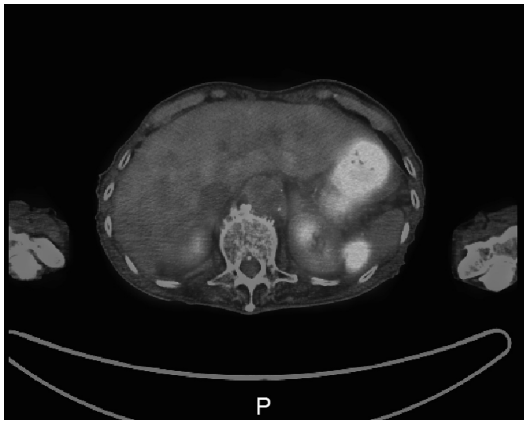

Fig.2　FDG-PETの所見
造影CTでみられた脾臓のSOLに一致して18F-FDG集積（SUVmax=7.4）を認めた．胃にも異常集積を認めたが，胃カメラで胃潰瘍と診断された．

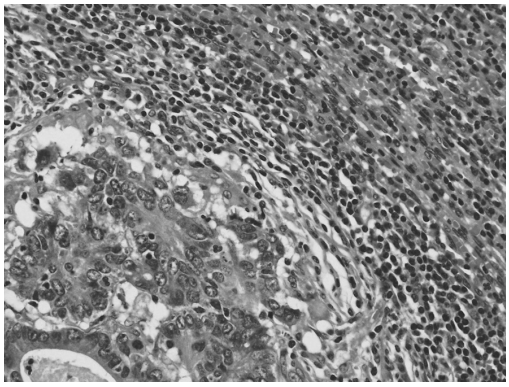

Fig.3　病理結果
Carcinoma metastasis, adenocarcinoma.tub1>tub

他に転移再発を認めなかった．脾門部処理，脾背側の脱転を行い，脾動静脈は，クリップし切離した．手術時間は2時間40分，出血は53 mlであった．

術後経過：術後経過良好で術後8病日に退院した．病理結果で大腸癌脾転移と診断され(Fig3.)，補助化学療法としてUFT/LVを半年間施行，現在術後18カ月を経過したが再発所見を認めていない．

考　　察

脾臓は悪性リンパ腫や白血病などの血液悪性疾患を除けば，転移頻度の低い臓器とされている．その理由としては，脾臓はリンパ系の発達が乏しく，輸入リンパ管が少ないこと，脾臓が律動的に収縮しているため腫瘍細胞が締め出されること，脾臓は網内系組織であるため，腫瘍細胞が免疫学的に生着しにくいことなどが挙げられる[1]．

しかし，末期癌で複数転移を認める場合はそれほど珍しくないともいわれ[1,3]，5つ以上の臓器に転移がみられれば50％に脾転移があると[1]報告されており，脾臓転移のほとんどは癌終末像の一端を示すものととられ，したがって，本例のように孤立性の脾転移はまれである[4]．また，脾転移を来す悪性腫瘍としては，乳癌，肺癌，卵巣癌，悪性黒色腫，大腸癌，胃癌などが挙げられる[1)5)]．

脾臓転移の経路は脾動脈，脾静脈，リンパ管などが挙げられ，脾臓は輸入リンパ管の発達が乏しいため，リンパ行性よりも血行性転移が多いとされている[5-7]．しかし，動脈経由では本例のように肝や肺に転移せず孤立性の脾転移のみは起こりにくいとするものや[6)7)]，静脈経由では脾臓への血流が逆行性となるため考えにくいとするもの[5]，脾門部のリンパ節転移が陽性であることからリンパ経路による転移を示唆する報告[8]もあり，今のところ明確な転移経路は確認されていない．

大腸癌の孤立性脾転移では血清CEAが上昇することが多い[1)6)8)]とされている．しかし，本例では血清CEAは正常範囲であった．さらにIL2-Rが軽度上昇していたために，脾悪性リンパ腫との鑑別に苦慮した．また，本例ではFDG-PETで異常集積を認めたが，初期では異常集積を認めない場合があり[1]，腫瘍サイズの経時的変化やCEA値の変化を観察し，総合的な診断が必要である．

治療は，脾臓摘出後の平均生存期間が67カ月[1]，3年生存率は80％と[5]，摘出手術により長期生存が期待できる一方で，脾転移はたとえ孤立性であってもsystemic diseaseと考えられ，脾摘後再発例では1年以内の肝転移や腹膜播種による再発を多く認めることより，孤立性脾転

Table1　本邦における大腸癌孤立性脾転移症例（1999～2015）

症例	報告年	報告者	性別	年齢	原発部位	原発巣アプローチ	原発巣進行度	転移までの期間	脾臓アプローチ
1	1999	渡辺	女性	51	S状結腸癌	開腹	StageⅠ	3年8ヶ月	開腹
2	1999	渡部	女性	56	盲腸癌	開腹	StageⅢb	8ヶ月	開腹
3	2000	河原	女性	60	S状結腸癌	開腹	StageⅢa	1年6ヶ月	開腹
4	2000	桑原	男性	74	上行結腸癌	開腹	StageⅢa	7ヶ月	開腹
5	2000	桑原	男性	76	上行結腸癌	開腹	StageⅢa	1年10ヶ月	開腹
6	2001	杉山	女性	61	横行結腸癌	開腹	StageⅢa	2年7ヶ月	開腹
7	2002	奥山	男性	62	S状結腸癌	開腹	StageⅢb	2年1ヶ月	開腹
8	2002	佐々木	女性	67	直腸癌/S状結腸癌	開腹	StageⅢa/StageⅠ	9ヶ月	開腹
9	2003	中田	男性	75	横行結腸癌	開腹	StageⅡ	2年2ヶ月	開腹
10	2003	小原	男性	68	上行結腸癌	開腹	StageⅢa	5年5ヶ月	腹腔鏡
11	2004	阿部	男性	35	下行結腸癌	開腹	StageⅢa	1年11ヶ月	開腹
12	2004	塚原	女性	64	虫垂癌	開腹	StageⅡ	2年	開腹
13	2004	木村	女性	61	S状結腸癌	腹腔鏡	StageⅢb	4年6ヶ月	腹腔鏡
14	2005	太田	男性	85	盲腸癌	開腹	StageⅢa	4年	開腹
15	2005	加納	女性	39	直腸癌	開腹	StageⅣ	10ヶ月	開腹
16	2006	山口	男性	76	上行結腸癌	開腹	StageⅢb	10年6ヶ月	開腹
17	2006	山本	女性	75	S状結腸癌	開腹	StageⅡ	6年4ヶ月	開腹
18	2009	吉田	女性	72	上行結腸癌	開腹	StageⅢa	1年	腹腔鏡
19	2009	奥村	男性	69	横行結腸癌	開腹	StageⅢb	6年	腹腔鏡
20	2013	武内	男性	68	盲腸癌	開腹	StageⅢa	3年	腹腔鏡
21	2014	田邊	男性	75	下行結腸癌	開腹	StageⅢa	4年	開腹
22	2014	豊島	男性	79	S状結腸癌	腹腔鏡	StageⅢa	1年7ヶ月	開腹
23	2015	濱口	男性	85	上行結腸癌	開腹	不明	2年2ヶ月	開腹
24		自験例	男性	87	上行結腸癌	腹腔鏡	StageⅢb	6ヶ月	腹腔鏡

移は癌腫が多臓器転移をきたす過程で偶然先行して発見されたものであるという報告もある[6]．特に初回手術から再発までの期間が2年以内では再発のリスクが多いと報告されており[9]，本例のように再発期間が短い症例は化学療法の追加が必要であると考えられる[1]．本例はUFT/LVを術後半年間投与して，現在術後18カ月であるが，幸い再発を来していない．

今回手術は脾臓摘出術のみならず，原発巣の手術も腹腔鏡で施行していた．そのため脾臓摘出時の癒着の程度は軽度であった．腹腔鏡下で脾臓摘出術を施行した報告は散見されるが，原発巣も腹腔鏡下で施行された症例はわずかである．我々が医学中央雑誌WEBで1999～2015年までの期間で「大腸癌，脾転移，腹腔鏡」のキーワードで検索した結果，術後孤立性脾転移として文献報告された症例は本症例を含め，24例であり，原発巣，脾転移とも腹腔鏡下で施行された症例は本例以外では1例のみであった[10]．結果をTable1に示す．今後腹腔鏡手術の普及により，原発巣，脾転移ともに腹腔鏡下で切除される症例が増えてくると考えられる．

結　　語

非常にまれな疾患である大腸癌孤立性脾転移を腹腔鏡下で切除した一例を経験した．腹腔鏡下手術の普及により，本例のように原発巣，転移巣ともに腹腔鏡下で切除される症例が今後増えてくると考えられる．

開示すべき潜在的利益相反状態はない．

文　　献

1）Berge T. Splenic metastases:frequencies and patterns. APMIS 1974; 82: 499-506.
2）Shields Warren, A Hobson Davis. Studies on tumor metastases. V. The metastases of carcinoma to the spleen. Am J Cancer 1934; 21: 517-533.
3）奥村英雄，浦上淳，山下和城，甲斐田祐子，斎藤あい，窪田寿子，村上陽昭，東田正陽，河邊由貴子，三上佳子，池田正治，平林葉子，岡保夫，山村真弘，松本英男，平井敏弘，角田司，秋山隆，濱崎周次．大腸癌術後孤立性脾転移を腹腔鏡下で切除した1例．

川崎医会誌 2009; 35: 99-104.
4）Lam KY, Tang V. Metastatic tumors to the spleen. ARCHIVES of Pathol Lab Med 2000; 124: 526-530.
5）田邊和孝，徳家敦夫，影山詔一，中村公治郎，杉本真一，高村通生，尾崎信生．大腸癌異時性孤立性脾転移の一例および本邦報告例の検討．日外科系連会誌 2013; 38: 1072-1076.
6）豊島雄二郎，中野詩朗，赤羽弘充，稲垣光裕，正村裕紀，櫻井宏治．異時性孤立性脾転移をきたしたS状結腸癌の1例．日臨外会誌 2014; 75: 134-139.
7）遠藤俊吾，筒井光広．大腸癌脾転移の切除例―本邦報告19例の集計―．日大腸肛門病会誌 1995; 48: 617-622.
8）山口智弘，山下哲郎，小出一真，谷口史洋，塩飽保博，濱島高志，池田栄人，武藤文隆，栗岡英明，細川洋平．大腸癌術後10年目に孤立性脾転移を来した1例．日消外会誌 2005; 38: 1761-1766.
9）山本直人，五代天偉，塩澤学，赤池信，杉政征夫，武宮省治，利野靖，今田敏夫．S状結腸癌術後の異時性孤立性脾転移の1例．日消外会誌 2006; 39: 271-276.
10）木村雅美，長谷川格，西堀重樹，山本雄治，平田公一．大腸癌術後異時性孤立性脾転移の1例．日臨外会誌 2004; 65: 2770-2774.